SDD 1 - Constipation

Spécialité : Chirurgie viscérale et digestive

Date : 30/10/2024
Auteur : GERVAIS Ugo (DES CVD)
Relecteur(s) : VILLARD Sébastien (DES MIIC)

Domaine d'apprentissage principal	Iconographie
Domaine d'apprentissage secondaire	Stratégie pertinente de prise en charge
Item(s) en lien avec la station	ITEM 217 – Syndrome occlusif ITEM 195 – Douleur abdominale aiguë
Situation(s) de départ en lien avec la station	SDD 1 – Constipation SDD 4 – Douleurs abdominales
Matériel nécessaire à la station	Iconographie
Contexte de la station	Patient consultant pour une douleur abdominale brutale avec arrêt des matières et des gaz.

TACFA – Tutorat associatif pour des conférences en formation approfondie en sciences médicales
Toute reproduction même partielle, toute vente sans l'accord du TACFA sont interdites.
Sous la supervision de Clément FILLIOL (VP ECOS, DES radiologie Lyon), Lucie-Lou VIAL (VP ECOS, DES d'Anesthésie-réanimation à Toulouse), Sébastien VILLARD (VP ECOS, DES de médecine interne Paris), Alexandre DEGACHI (président, ancien DES médecine interne Paris)

ECOS TACFA
INSTRUCTIONS POUR LE/LA CANDIDAT.E

<u>Contexte</u> : Station sans patient standardisé.
Vous êtes interne de garde aux urgences du CHU.
Vous recevez Mr MALAU Bide, 65 ans, avec pour principaux antécédents une constipation chronique et une hypertension artérielle équilibrée sous bithérapie. Il a présenté il y a 1 heure une douleur abdominale intense, brutale, persistante, avec vomissements répétés marrons. Il dit ne plus avoir de gaz ni de selle depuis la veille. Il estime être douloureux à 9/10 sur l'échelle numérique. La palpation retrouve un abdomen météorisé sans défense ni contracture. Vous n'entendez pas de bruit hydro-aérique. Le patient ne présente pas de défaillance hémodynamique, respiratoire ni neurologique.
Vous avez prescrit une imagerie abdominale (ci-jointe).

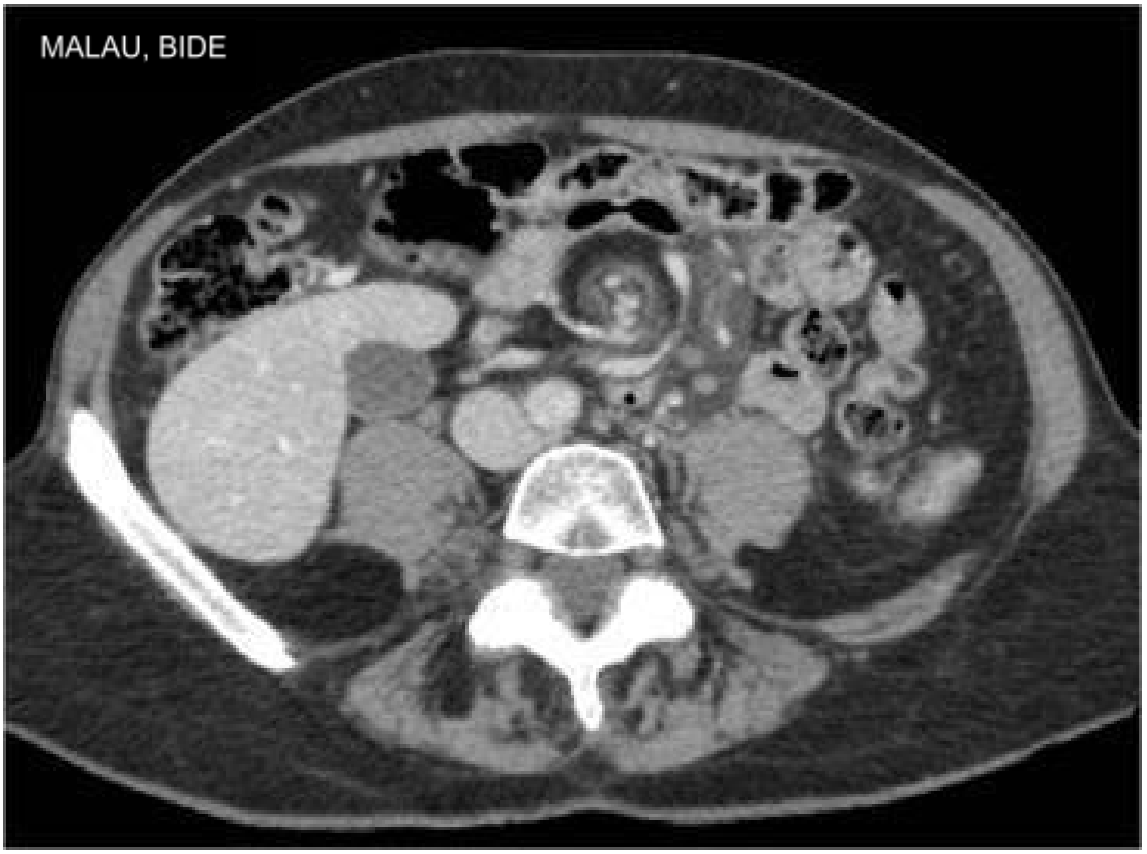

<u>Consignes</u> :
Vous devez en 8 minutes :
- Interpréter l'imagerie du patient
- Expliquer brièvement la pathologie et son mécanisme.
- Expliquer la prise en charge initiale.

Vous ne devez pas :
- Réaliser un interrogatoire ou un examen clinique
- Rédiger d'ordonnance

TACFA – Tutorat associatif pour des conférences en formation approfondie en sciences médicales
Toute reproduction même partielle, toute vente sans l'accord du TACFA sont interdites.
Sous la supervision de Clément FILLIOL (VP ECOS, DES radiologie Lyon), Lucie-Lou VIAL (VP ECOS, DES d'Anesthésie-réanimation à Toulouse), Sébastien VILLARD (VP ECOS, DES de médecine interne Paris), Alexandre DEGACHI (président, ancien DES médecine interne Paris)

ECOS TACFA
GRILLE D'EVALUATION

Consigne(s) à l'évaluateur :

Aptitudes cliniques			
1.	Vérifie l'identité du patient sur l'imagerie	1 pt	☐
2.	Dit qu'il s'agit d'un scanner abdominal injecté au temps portal	1pt	☐
3.	Dit que le scanner est en coupe axiale / transversale	1pt	☐
4.	Identifie un volvulus du grêle	1pt	☐
5.	Identifie un signe du tourbillon (ou *whirl sign)*	1pt	☐
6.	Identifie une occlusion intestinale	1pt	☐
7.	Explique que l'intestin grêle tourne spontanément autour de son axe vasculaire	1pt	☐
8.	Hospitalise le patient	1pt	☐
9.	Propose une prise en charge chirurgicale	1pt	☐
10.	Prescrit une mise à jeun	1pt	☐
11.	Prescrit une sonde naso-gastrique en aspiration	1pt	☐
12.	Prescrit des antalgiques de palier 3	1pt	☐
13.	Prescrit la pose de deux VVP	1pt	☐
14.	Prescrit la surveillance des paramètres vitaux et de la douleur	1pt	☐
Communications et attitudes			

TACFA – Tutorat associatif pour des conférences en formation approfondie en sciences médicales
Toute reproduction même partielle, toute vente sans l'accord du TACFA sont interdites.
Sous la supervision de Clément FILLIOL (VP ECOS, DES radiologie Lyon), Lucie-Lou VIAL (VP ECOS, DES d'Anesthésie-réanimation à Toulouse), Sébastien VILLARD (VP ECOS, DES de médecine interne Paris), Alexandre DEGACHI (président, ancien DES médecine interne Paris)

12. APTITUDE À PROPOSER UNE PRISE EN CHARGE (situations aiguës / chroniques)

Performance Insuffisante	Performance Limite	Performance Satisfaisante	Performance Très Satisfaisante	Performance Remarquable
Est incapable de proposer une prise charge adaptée à la situation clinique	Propose une prise en charge en couvrant les éléments essentiels, n'arrive pas à justifier la démarche	Propose une prise en charge en couvrant les éléments essentiels et justifie la démarche.	Propose une prise pertinente. Ne s'attarde pas au traitement/prise en charge inutile et justifie la démarche.	Etablit l'ordre de priorité des différents aspects de la prise en charge du patient (hiérarchise).

3. APTITUDE À FOURNIR LES RENSEIGNEMENTS AU PATIENT / AUX AIDANTS

Performance Insuffisante 0 point	Performance Limite 0,25 point	Performance Satisfaisante 0,5 point	Performance Très Satisfaisante 0,75 point	Performance Remarquable 1 point
Renseigne le patient / aidant de manière inadaptée (ex. informations inexactes) ou ne fait aucun effort pour renseigner le patient/aidant	Donne des renseignements de façon incomplète ou s'attarde à des renseignements éloignés du problème	Donne des renseignements de façon adaptée. Veille quelque peu à ce que le patient /aidant comprenne	Donne des renseignements de façon adaptée. Veille à ce que le patient / aidant comprenne	Renseigne avec justesse et illustre ses explications pour qu'elles soient bien comprises

TOTAL	15 points

A noter :

La pose de la sonde naso-gastrique doit précéder le scanner. Le risque étant une inhalation massive sur la table du scanner avec un arrêt respiratoire hypoxique sur la table d'examen. Alors, si vous suspectez une occlusion digestive, n'oubliez pas la sonde naso gastrique !

TACFA – Tutorat associatif pour des conférences en formation approfondie en sciences médicales
Toute reproduction même partielle, toute vente sans l'accord du TACFA sont interdites.
Sous la supervision de Clément FILLIOL (VP ECOS, DES radiologie Lyon), Lucie-Lou VIAL (VP ECOS, DES d'Anesthésie-réanimation à Toulouse), Sébastien VILLARD (VP ECOS, DES de médecine interne Paris), Alexandre DEGACHI (président, ancien DES médecine interne Paris)

TACFA – Tutorat associatif pour des conférences en formation approfondie en sciences médicales
Toute reproduction même partielle, toute vente sans l'accord du TACFA sont interdites.
Sous la supervision de Clément FILLIOL (VP ECOS, DES radiologie Lyon), Lucie-Lou VIAL (VP ECOS, DES d'Anesthésie-réanimation à Toulouse), Sébastien VILLARD (VP ECOS, DES de médecine interne Paris), Alexandre DEGACHI (président, ancien DES médecine interne Paris)